UPPSALA UNIVERSITET

AKADEMISKA SJUKHUSET

The Human Vestibular Aqueduct, Endolymphatic Duct and Sac

A Morphological Study Using Micro-CT, Super Resolution Immunohistochemistry and Synchrotron Phase Contrast Imaging

Charlotta Kämpfe Nordström

Huvudhandledare: Prof Helge Rask-Andersen

Bihandledare: Prof Göran Laurell

UPPSALA UNIVERSITET

AKADEMISKA SJUKHUSET



UPPSALA UNIVERSITET

Hur fungerar örat?

AKADEMISKA SJUKHUSET

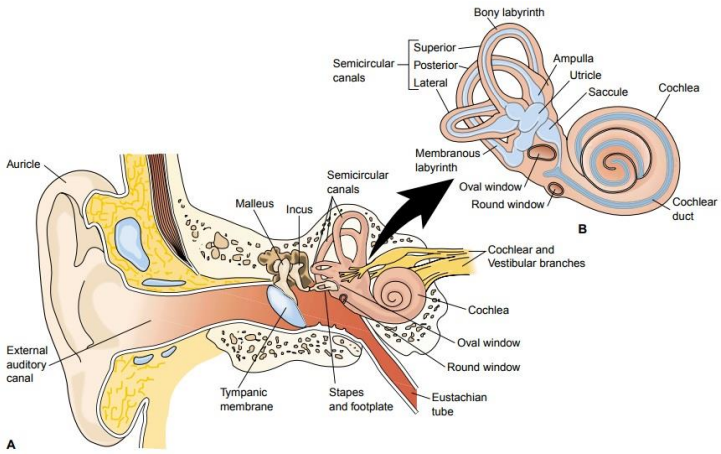

FIGURE 59-1 (**A**) Anatomy of the ear. (**B**) The inner ear.

UPPSALA UNIVERSITET

Hur fungerar örat?

AKADEMISKA SJUKHUSET

- Endolymfa
- Perilymfa

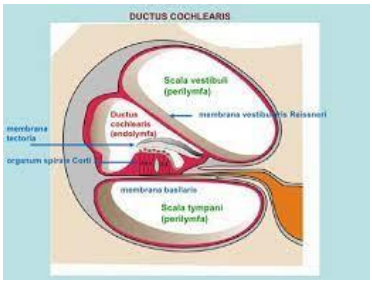

UPPSALA UNIVERSITET

AKADEMISKA SJUKHUSET

Vad gör endolymfatiska säcken?

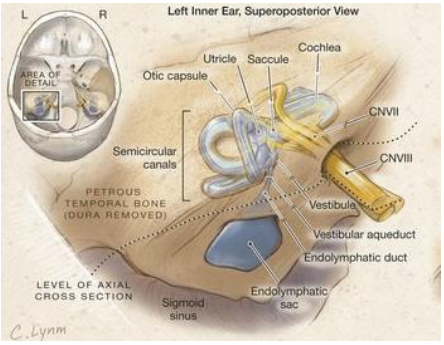

UPPSALA UNIVERSITET

AKADEMISKA SJUKHUSET

- Reglering av endolymfa?
- Immunsystem i örat?
- Vad spelar det för roll?

UPPSALA UNIVERSITET

AKADEMISKA SJUKHUSET

- Large vestibular aqueduct syndrome (LVAS)

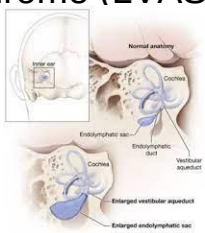

- Menieres sjukdom

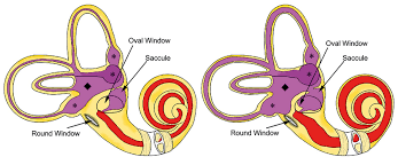

UPPSALA UNIVERSITET

Avhandling

AKADEMISKA SJUKHUSET

1. **The Human Vestibular Aqueduct: Anatomical Characteristics and Enlargement Criteria**
2. **The Human Endolymphatic Sac and Inner Ear Immunity: Macrophage Interaction and Molecular Expression.**
3. **“Reversed” Polarization of Na/K-ATPase – a Sign of Inverted Transport in the Human Endolymphatic Sac: a Super Resolution Structured Illumination Microscopy (SR-SIM) study.**
4. **A Micro-CT and Synchrotron Imaging Study of the Human Endolymphatic Duct with Special Reference to Endolymph Outflow and Meniere´s Disease.**

UPPSALA UNIVERSITET

Artikel I

AKADEMISKA SJUKHUSET

Material:

- 32 mikrodissikerade temporalben
- 20 plastavgjutningar
- Uppsala temporalbenssamling
- Undersöka normal anatomi, ge förslag på gränser för vidgning och för avbildning med röntgen

UPPSALA UNIVERSITET

Artikel I

AKADEMISKA SJUKHUSET

Resultat:

	A	B	C	D	E	F
Medel (mm)	2,29	5,72	6,50	0,30	1,49	0,54
Max	3,42	9,28	13,5	0,75	2,50	2,28
Min	1,34	3,23	3,32	0,13	0,42	0,20
SD	0,51	1,33	2,17	0,12	0,53	0,37

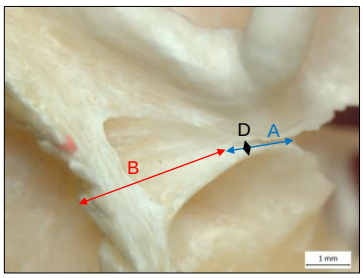

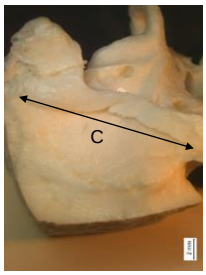

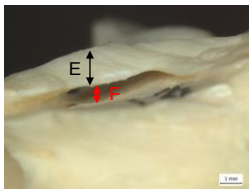

UPPSALA UNIVERSITET

Artikel II

AKADEMISKA SJUKHUSET

Metod:

Vävnadssnitt immunohistokemiskt färgade

Bilder med

- Konfokal mikroscopi
- High resolution structured illumination microscopy (SR-SIM)
- Undersöka förekomst av immunsystem



UPPSALA UNIVERSITET

Artikel II

AKADEMISKA SJUKHUSET

Resultat:

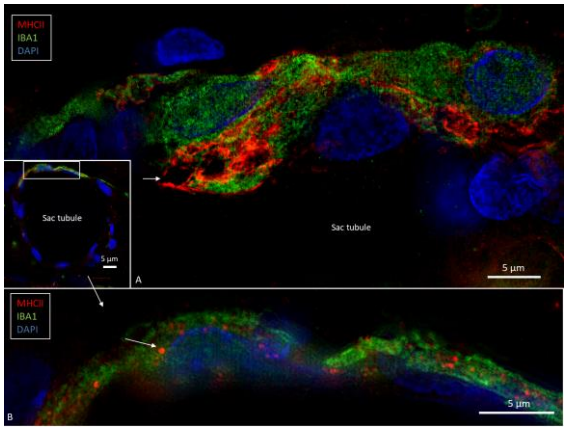

UPPSALA UNIVERSITET

Artikel II

AKADEMISKA SJUKHUSET

Slutsats:

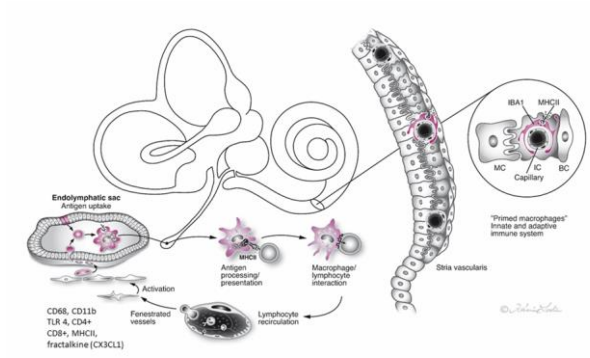

UPPSALA UNIVERSITET

Artikel III

AKADEMISKA SJUKHUSET

Metod:

- Immunohistokemi
- Konfokal mikroskopi
- SR-SIM
- Undersöka förekomst av proteiner/byggstenar som är relaterade till vätskereglering i organ

UPPSALA UNIVERSITET

Artikel III

AKADEMISKA SJUKHUSET

Resultat:

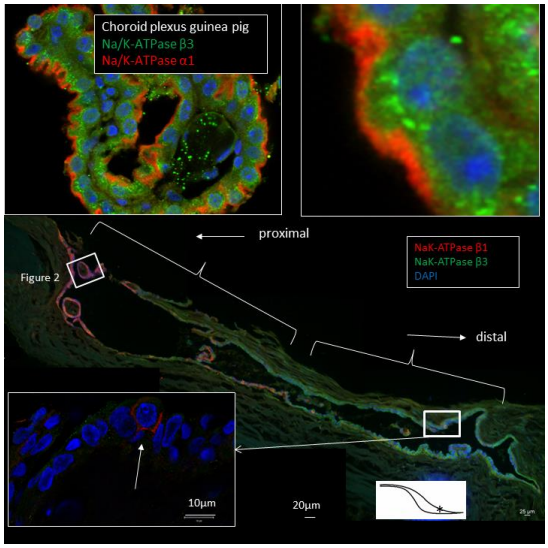

UPPSALA UNIVERSITET

Artikel III

AKADEMISKA SJUKHUSET

Slutsats:

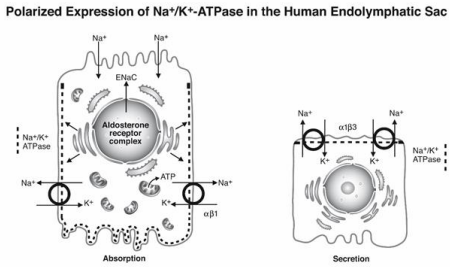

Hypersecretion

Endolymphatic duct and sac

Reduced absorption

Endolymphatic hydrops
Meniere´s disease

UPPSALA UNIVERSITET

Artikel IV

AKADEMISKA SJUKHUSET

- Arkiverade temporal ben i Uppsala samt donerade ben från Canada
- Undersöka endolymfatiska gångens mikroanatomi
- Mikro-CT
- Synchrotronröntgen

UPPSALA UNIVERSITET

Artikel IV

AKADEMISKA SJUKHUSET

Metod:

Mikro-CT

SkyScan 1176 Bruker, Belgium



Dr. Hao Li

UPPSALA UNIVERSITET

Artikel IV

AKADEMISKA SJUKHUSET

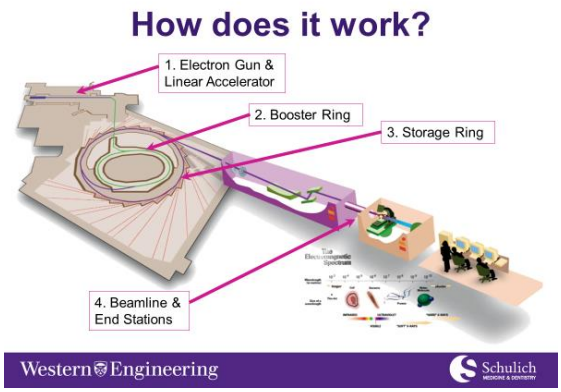

UPPSALA UNIVERSITET

Artikel IV

AKADEMISKA SJUKHUSET

Resultat:

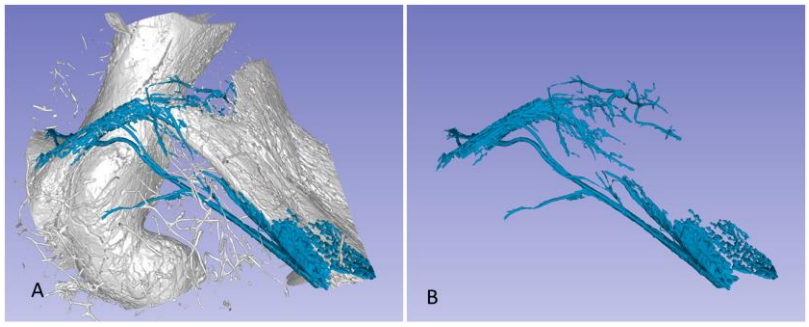

UPPSALA UNIVERSITET

Artikel IV

AKADEMISKA SJUKHUSET

Slutsats:

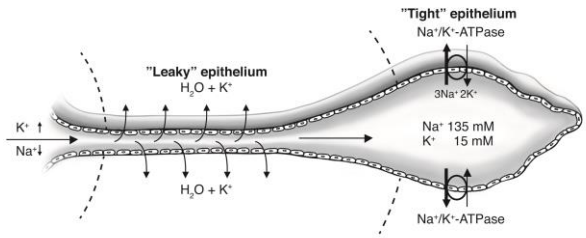

UPPSALA UNIVERSITET

AKADEMISKA SJUKHUSET